Photographies des radiographies des cas de miraculées.

Photos tirées sur film FUJI ASA 200, le 29 Novembre 1997, 14:00.

Les radiographies étaient visionnées en la salle de radiographie à l'Hôpital "*OSPEDALE ITALIANO*"; à Damas en Syrie.
Tél: 3326030 - 3326031

Toutes les photographies des radiographies et des documents pertinents (analyses / constatations) furent prises par un photographe amateur Canadien, M. Gabriel Berberian, en présence du père Élias Zahlaoui. Un technicien musulman, M.... nous aida à trier et à mieux apprécier les diverses séquences des radios. Ce technicien n'était pas au courant de 'guérisons' effectuées à (grâce à) Soufanieh.

A. Cas: Madame Ghalia ARMOUCHE

Photo #1 Vue d'ensemble (lettres et analyses)
#2 Frontale, avant guérison - 6/10/82
#3 Frontale, après guérison - 28/12/82
#4 Frontale, après guérison - 5/10/88
$5 Vue d'ensemble (lettres et analyses)

#5

B. Cas: Madame Chams el HALABI

Photo #6 Vue d'ensemble (lettres et analyses)
#7 Avant guérison - 20/3/82
#8 Après guérison - 11/3/83
#9 gros plan de #8
#10 Après guérison - 1/3/83
#11 gros plan de #10
#12 Après guérison - 8/4/87
#13 gros plan de #12
#14 Après guérison, avec rapport - 8/4/87
#15 Vue d'ensemble divers documents
#16 Après guérison, avec rapport - 11/3/83

C. Cas: Madame Alice BENLIAN

Médecin traitant: Dr. Pierre SALAM, Alep, Syrie.
Plusieurs témoignages vidéo (avec la malade) et documents écrits très détaillés disponibles en filières et aux archives.

Photo #17 Vue d'ensemble (lettres et analyses)
#18 Avant guérison - 7/2/83
#19 Rapport
#20 Calcification du coude - 28/2/83
#21 Après guérison - Épaule gauche - 16/4/83
#22 Après guérison - Calcification du coude - 13/3/87
#23 Après guérison - Poignet - 13/3/87
#24 Après guérison - Épaule gauche - 21/10/88
#25 Après guérison - Épaule gauche - 21/10/88
#26 Après guérison - Épaule gauche - 1/2/90
#27 Vue d'ensemble (lettres et analyses)

D. Cas: Madame Nouha NAZZOUR (mère de Myrna Nazzour)

Photo #28 Vue d'ensemble (lettres et analyses)
#29 Après guérison - Lombaire intérieur, postérieur face - 23/9/85
#30 Après guérison - Vue latérale - profil - 23/9/85
#31 Après guérison - Vue latérale - étendue - profil - 23/9/85
#32 Après guérison - Vue latérale - debout - profil - 23/9/85
#33 Lettres et analyses - 23/9/85

1 Hôpital St Louis

Dr Nawaf Onsen Damas 6/12/88

~~[illegible]~~ témoignage par l'huile

lors de la prière ; Myrna chanta ; vue l'huile ; prière action et envoya

2a. Daniel Marina M.D. - NG -

~~[illegible]~~ d'enfants Medecin

- analyse le père Ibrahim Mousleh
- text pas clair Damas 3/12/82

2b. Dr Nabil Attallah

Cardiologue Damas 27 Feb 83 - NG -

Rencontre. Samir Hanna ; état du coeur muscle côté gauche ~~[illegible]~~ congestion

2c. Dr Joseph Habib Siouf D - NG -

Cardiologue

Père Ibrahim ~~[illegible]~~ Mousleh 27 Dec 82 Damas

OK ; no problem

Guérison

2d. Dr Maurice Haddad - NG

re - Samir Hanna

référé par Dr Elias ~~[illegible]~~ Tawil

OK ; pas de problème 4 Feb 83

d'après rayons-X

à l'endos :

(1) Dr Ali Saadi - OK - amélioration

(2) Arrêt de médications 28 Feb 83

Maux disparus ; nourriture OK

Dr Ali Saadi

2e. Analyse de l'huile Arabe de l'Icone DAMAS

haut : Icône

bas : Huile ordinaire) comparison les deux

2/f. 17.2. Sawwaf Institute 8 AVR 87
Radiology

+ Chams Al Halaby.
Dr. Mohammed –
Disparition de la calcification de l'epaule droite
Ref 9098

3 Dr Riyallah ADDOUMIE, Radiologist, Alep
Ref 100597
31 Mars 1987
Ref Pierre Salam
Patiente Alice Berlian
Epaule gauche

3b Dr Salaam BASMAJI, Radiolgst, Alep
21 OCT 88
Epaule gauche / incomplet

4 Ver 25 Nov 83 Dr George Mouayes
ok

5 Dr Bassam Youssef Khayata – Damas ?
– Ref: Père Elias Matanios Yaccoub N.G
01 Août 91
Plaies sur orteils
avait conseillé operation
16 Aout 91
Tout était normal
Ref 103219

6 Dr Michel Ch. HITTI Rhumatologie ~~Alep~~ LIBAN Guérison
(3 pages) 27/6/91
adressé au Dr Malouli, Lazarost
rencontré Myrna (Majed Ghazzab) · Témoignage

Hopital ARMÉE . YOUSSEF EL AZMI
AMER KASTOUN – patient

7 Ch 10 Lit 10 13 Mars 1984
Age 26 ans
~~[illegible]~~ Cancer Peritonieum
Description de l'opération
Abandon de l'operation
Signé: Dr Mohan Sharak
Dr George Mesma

NO Followup

Ref 3129

Page 2

8a AMER KASTOUN
5 litres d'infection à extreme
13. Mars 84. 2e fois pour operation

8b AMER KASTOUN
15 Mars 84
Problèmes graves – analyses coeur foie

9 Abdel Masih ~~[illegible]~~ Sabbagh
29 Août 82 Abscès d'un mois

10 Abdel Masih Sabbagh
? Mars 83

11 A. Mansour – Témoignage à Maad – 1987 Aout 2

12 a-b MYRNA – Temoignage – Jeudi 16 AVR 87
13 MYRNA – Temoignage – Samedi 18 AVR 87

18 Dr MARJI G. 6 Mars 87 – Temoignage –
– Dernière page 26/11/84
Extase et analyse. Examen de la vue

G. Lopez → Allemagne / Dr Obeid à Paris
Benilian → BERLIAN

3.1 IÔNE déplacement 24/Mars 87
P.E.Z –

26B Dr JAMIL MARSI
22 AVR 87 – Constat des stigmates

Radiographies des cas miraculés

① Mme Ghalia ARMOUCHE

Vue d'ensemble
6/10/82 avant
28/19/82 après
5/10/88 après
Vue d'ensemble

② Mme Chams el Halabi

~~20/3/82 avant~~
Vue d'ensemble
20/3/82 avant
11/3/83 après
11/3/83 après - closeup
1/3/83 après
1/3/83 après - closeup
8/4/87 après
8/4/87 après & lettre
Vue d'ensemble
11/3/83 après + lettre

③ Mme BENLIAN Alice

Vue d'ensemble
~~22~~/2/83 avant
Lettre
28/2/83 coude
16/4/83 épaule gauche
13/3/87 coude
13/3/87 poignet
21/10/88 Epaule gauche
21/10/88 Epaule gauche
1/2/90 Epaule gauche
Vue d'ensemble

NOUHA NAZZOUR

~~Vue d'ensemble~~
23/9/85 LOMBAIRE intérieur postérieur face
LATÉRALE - profil
LATÉRALE - étendue profil
LATÉRALE - debout profil
Texte

Nome : .....

Data : .....

OSPEDALE ITALIANO
SERVIZIO DI RADIOLOGIA
Tel.: 3326030 - 3326031

Photographies ASA 200 Fuji

دار الاشعة عبد الله حاحت أخصائي التشخيص الشعاعي

Dr. A. HATARET « RADIOLOGIST »

طبيب قسم الاشعة في مشفى المواساة - طبيب سابق في الجامعة الاميركيه ومشافي المانيا الغربية

☎ ٤٤٣١٠٦ و ٧٧٣٩٦٦

اسم المريض ... الناحية المصورة ...

اسم الطبيب ... التاريخ / / ١٩٨٧

النتيجة

Human scapulae

* كافة انواع التصوير البسيط - الطبقي - النسائي - الوعا...

دار الشفاء الجديد

دمشق - العدوي

☎ ٤٤٠٩٠٨ - ٤٥٧٧١٢
٤٤٩٠٦٥ - ٤٥٥٦٢٤

اتحاد الوتر الحلس

للكتف

سقوط الكتف بعوث وزوال

الحلس

وجائزم ناسف

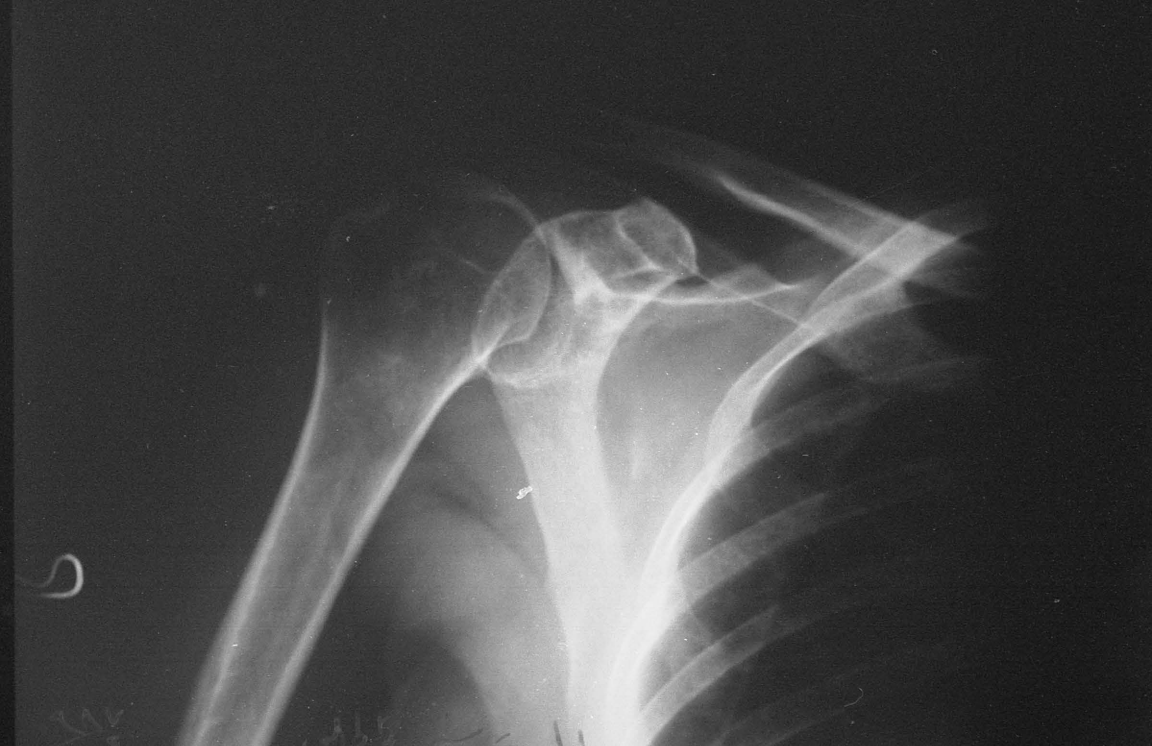

BAYWAN'S INSTITUTE
of Diagnostic Radiology
Damascus — Syria
☎ 221145
221722
P. O. Box 538

مؤسسة الصواف للتشخيص الشعاعي
دمشق - سوريا شارع بردى
هاتف العيادة : ٢٢١٧٢٢
٢٢١١٤٥
صندوق بريد : ٥٣٨

اسم المريض السيد : شمسة الحلبي ..... التاريخ ١٩٨٧/٤/٨

الطبيب المرسل الدكتور ..... الفحص المطلوب الكتف اليمنى

لم أجد في عظام الكتف اليمنى ما يدل على كسور أو خلوع أو انخلاعات أو توضعات متكلسة في المحفظة .

الدكتور

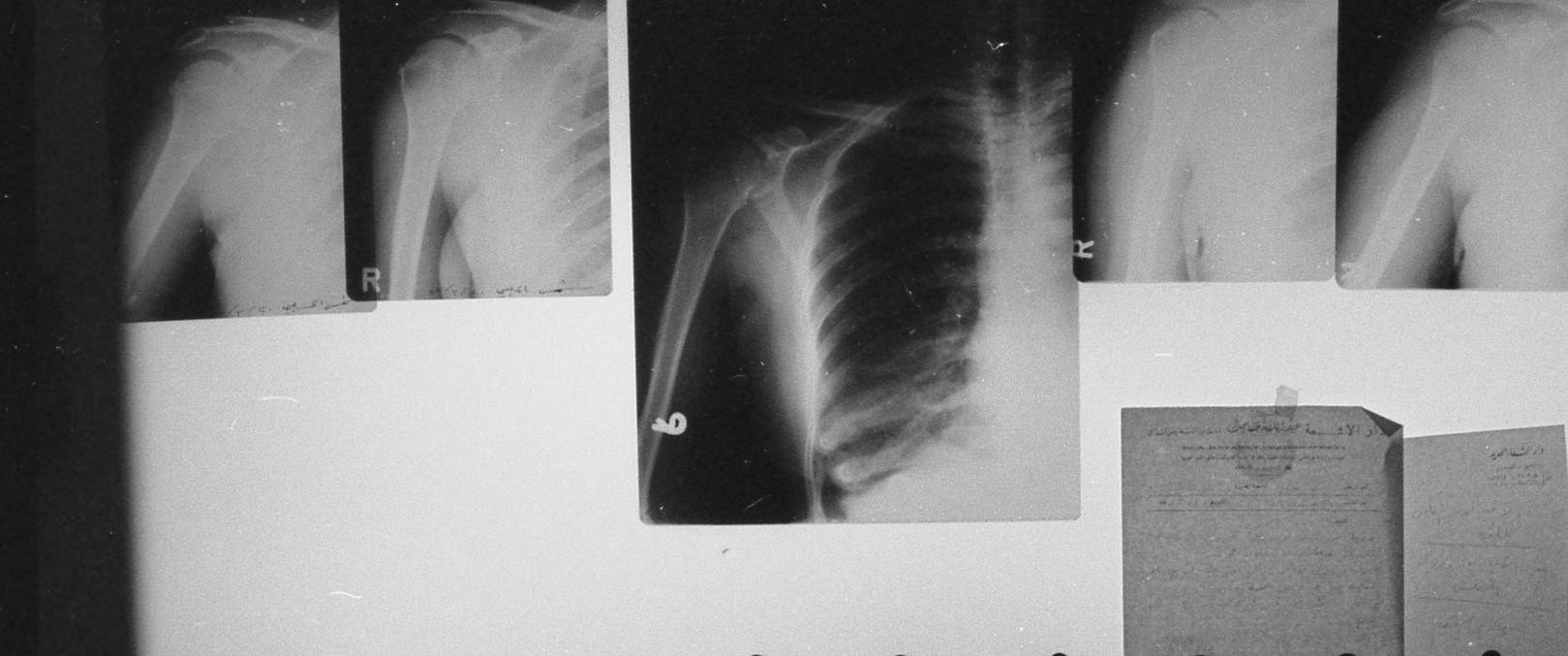
R

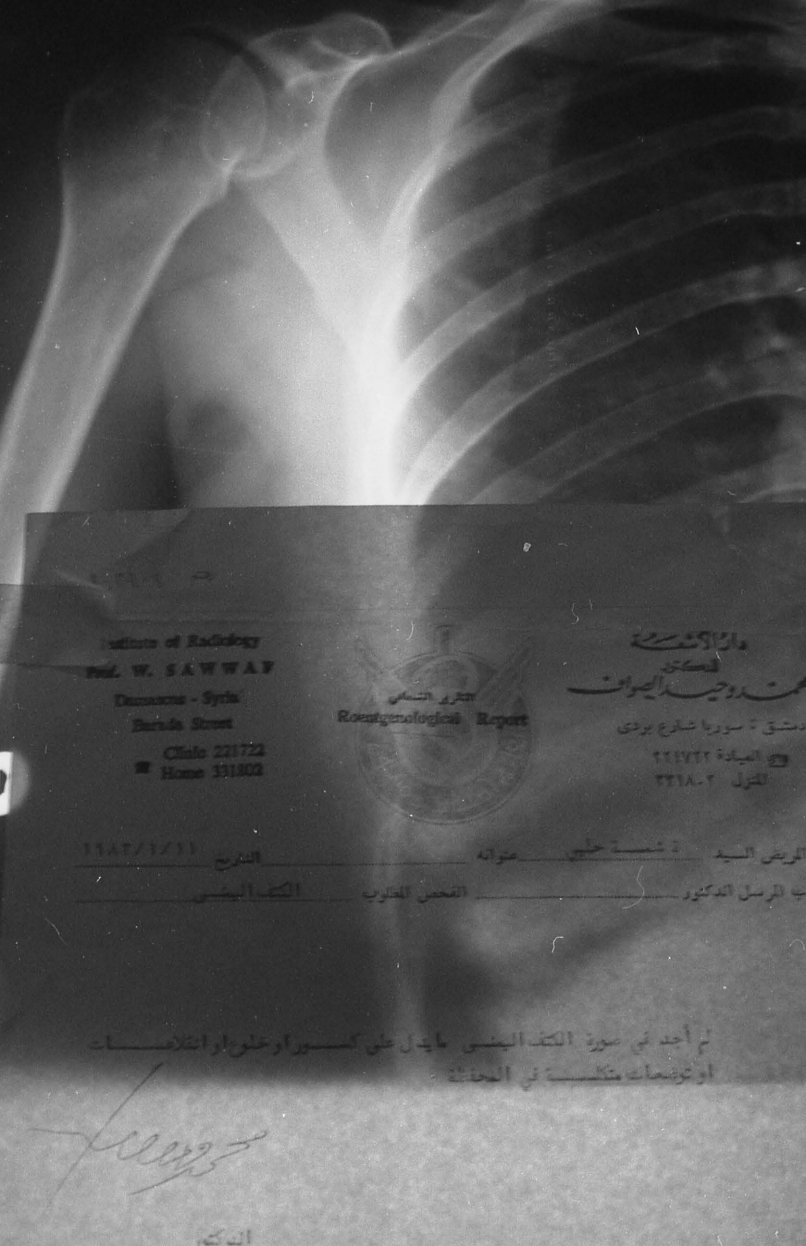

Institute of Radiology
Prof. W. SAWWAF
Damascus - Syria
Barada Street
Clinic 221722
Home 331802
التقرير الشعاعي
Roentgenological Report
دار الأشعة
للدكتور
محمد وحيد الصواف
دمشق - سوريا شارع برزة
العيادة ٢٢١٧٢٢
المنزل ٣٣١٨٠٢
المريض السيد
عنوانه
التاريخ ١٩٨٢/١/١١
الطبيب المرسل الدكتور
الفحص المطلوب
الكتف اليمنى
لم أجد في صورة الكتف اليمنى ما يدل على كسور أو خلوع أو التلامسات
أو توضعات متكلسة في المحفظة

الدكتور

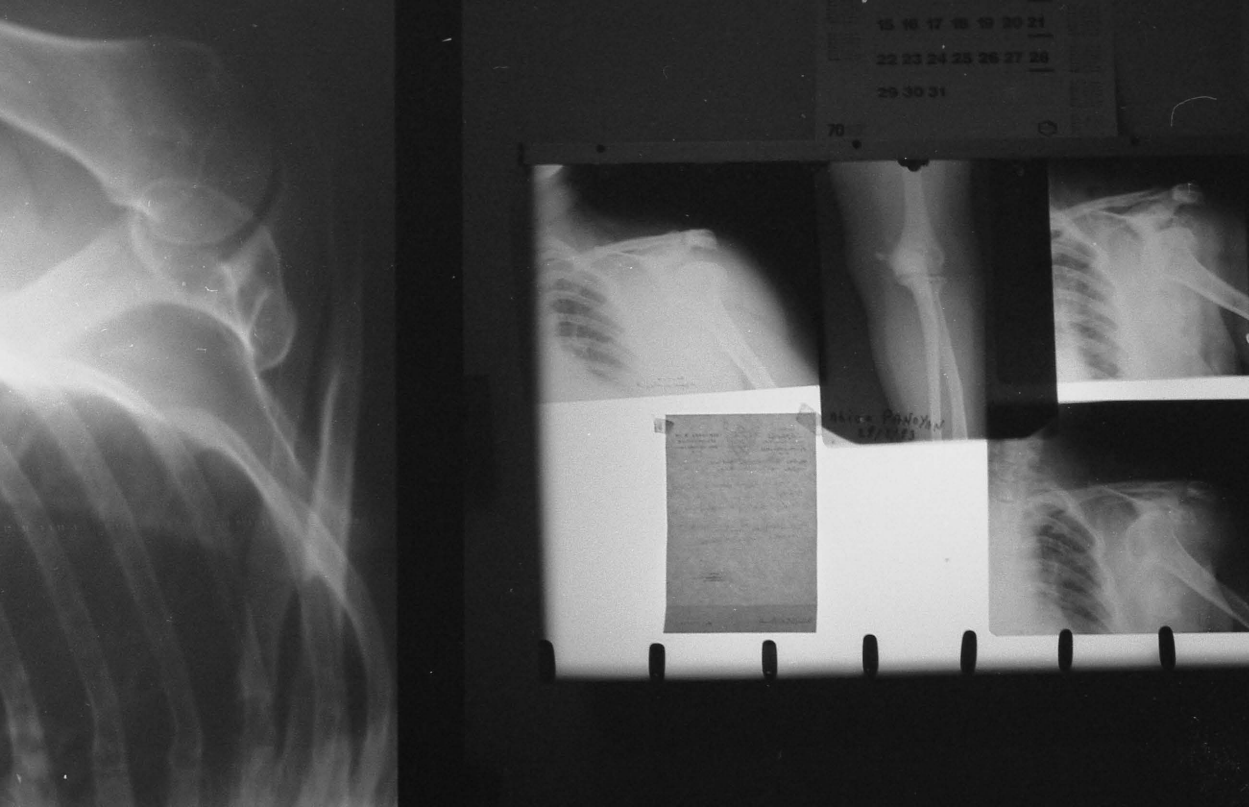

Dr. R. ADDOUMIE
RADIOLOGISTE
Alep - Tilal - Tel. 41298

الدكتور
رزوق عضوميّة
أخصائي في التشخيص الشعاعي
حلب - التلل - هاتف ٤١٢٩٨

الطبيب المداوي : الرجل الدكتور سيد سدم الناحية المصورة : الكتف الأيمن

اسم المريض : السيدة السيد بينيلوبي التاريخ : ٧-٢-٨٢

- وجود تكلسات حول مفصلية . وتدرية النتائج على الأرجح

- انتشار شديد في المساحة المفصلية مع تفاعل رضي نخاري

- تكلس عظم بنمية الطبيعة مدم

ARTROSE GLENO - HUMERAL

شكراً

الدكتور
رزوق عضوميّة
أخصائي في التشخيص الشعاعي

14

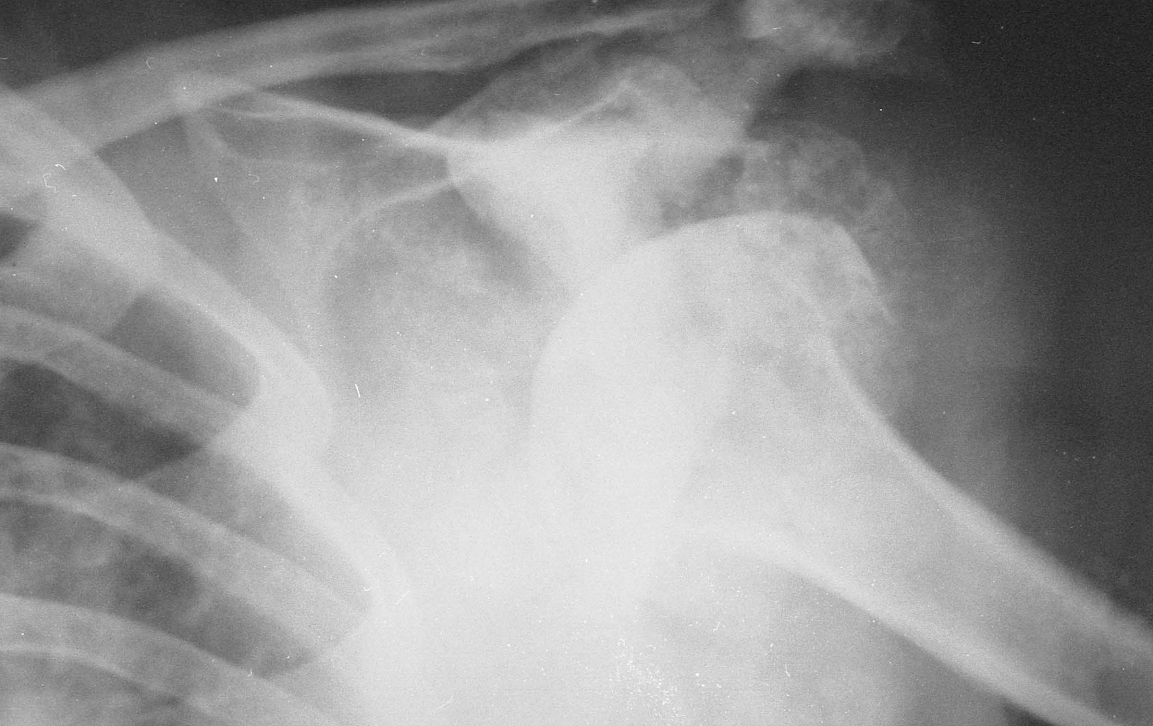

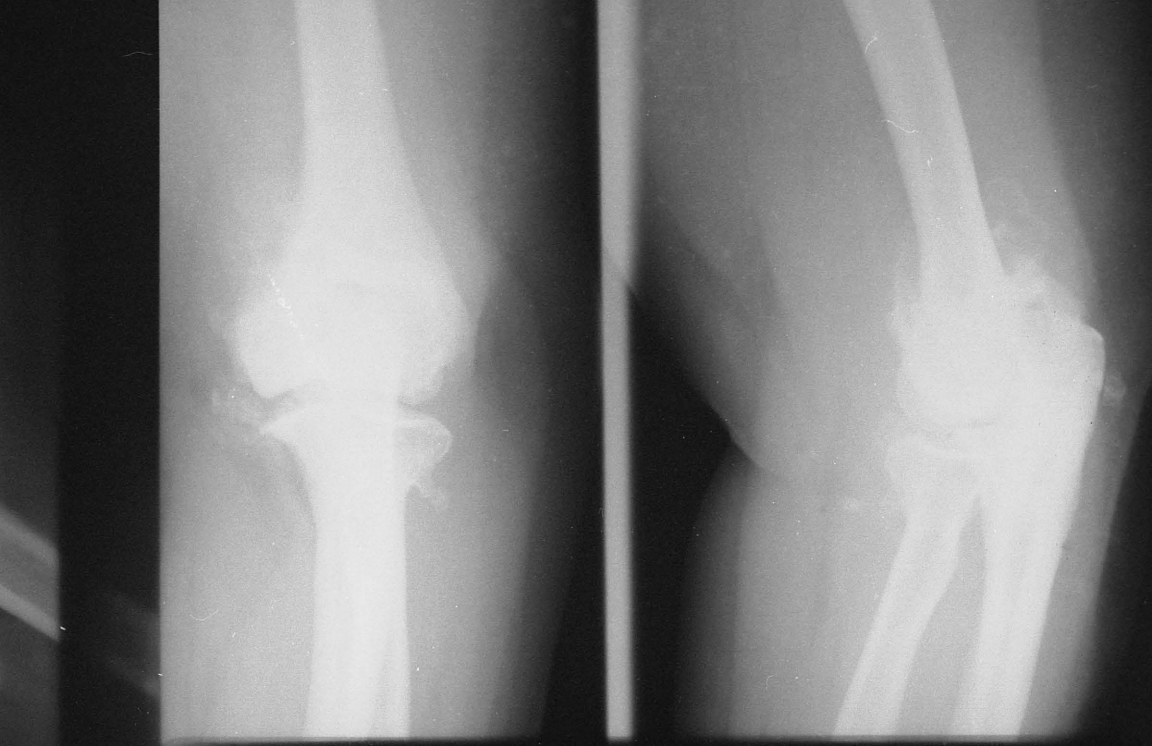

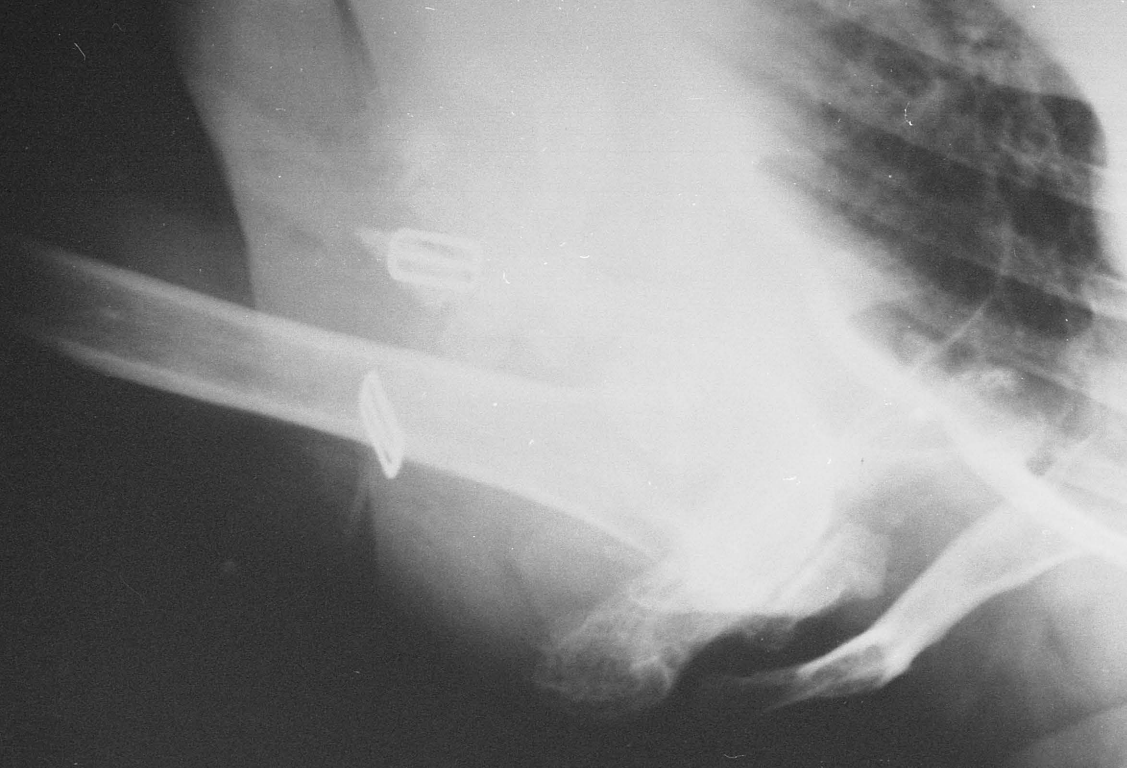

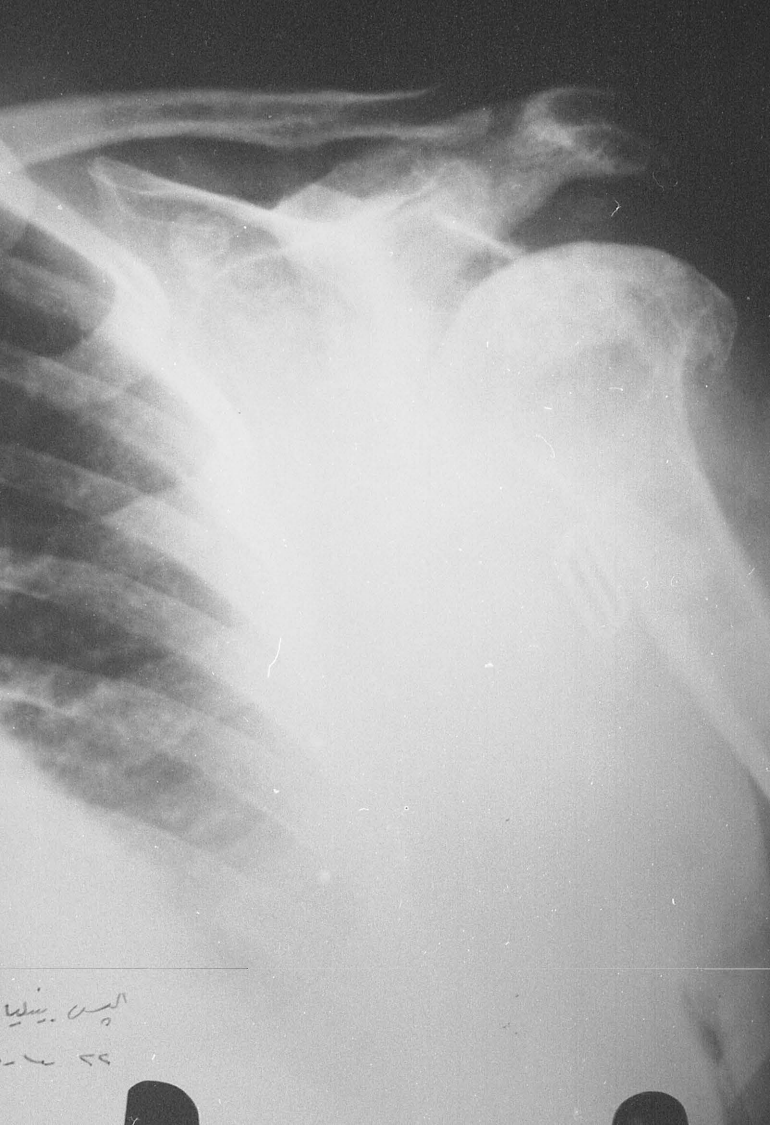
اليس بينليا
٢٢ ـ ٤ ـ

Alice Panoyan
28/9/43

R
Radiology Centre
D. M. NADDAF
R

R

العطف . بالوقوف

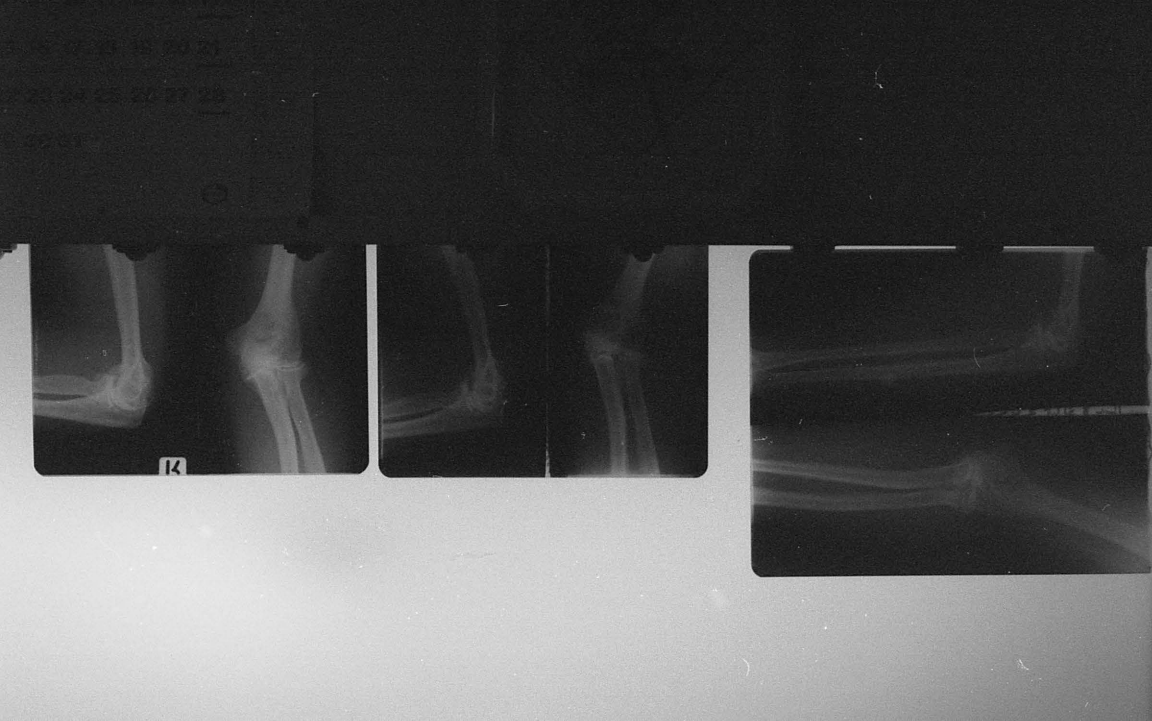

R

لیٹرل

4

5

مزة البسط . بالموقف

Radiology Centre
Dr. M. HADDAD
RADIOLOGIST
Damascus - Syria
Tel. : 225274

دار الأشعة
الدكتور موريس حداد
أخصائي بالتشخيص الشعاعي من بريطانيا
شارع ٢٩ أيار - موقف باص فرن السفراء
☎ : ٢٢٥٢٧٤

اسم المريض ..... التاريخ ٢٢ ايار ١٩٨٥

الناحية المصورة ..... العمود الفقري بالوضعين

تقرير شعاعي

حضرة الزميل الطبيب ..... والكتور ليون جركيه ..... المحترم

- يلاحظ انزلاق الفقرة القطنية الرابعة للامام بمقدار ٢ سم
- يلاحظ تضيق المسافات بين الفقرات القطنية الرابعة والخامسة والخامسة والعجزية الأولى
- بقية الفقرات والمسافات بعد طبيعية

MD

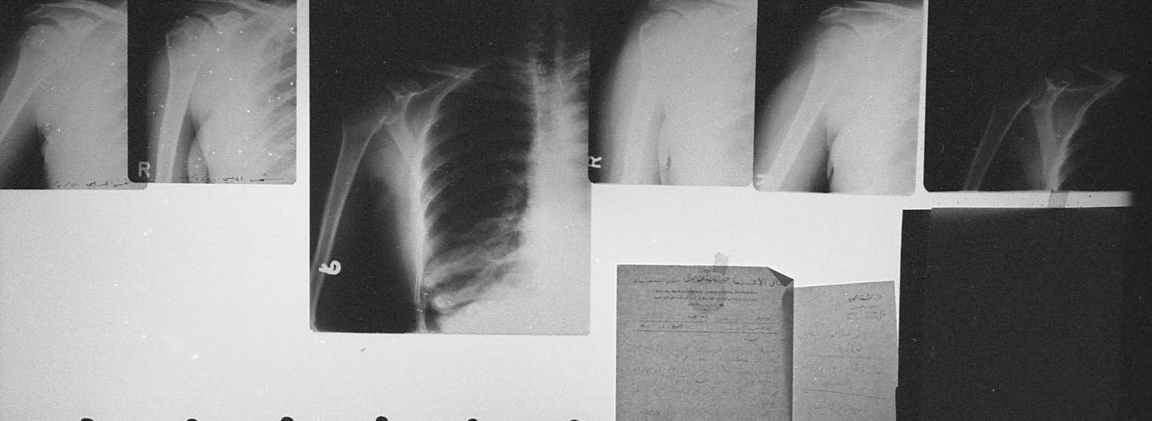

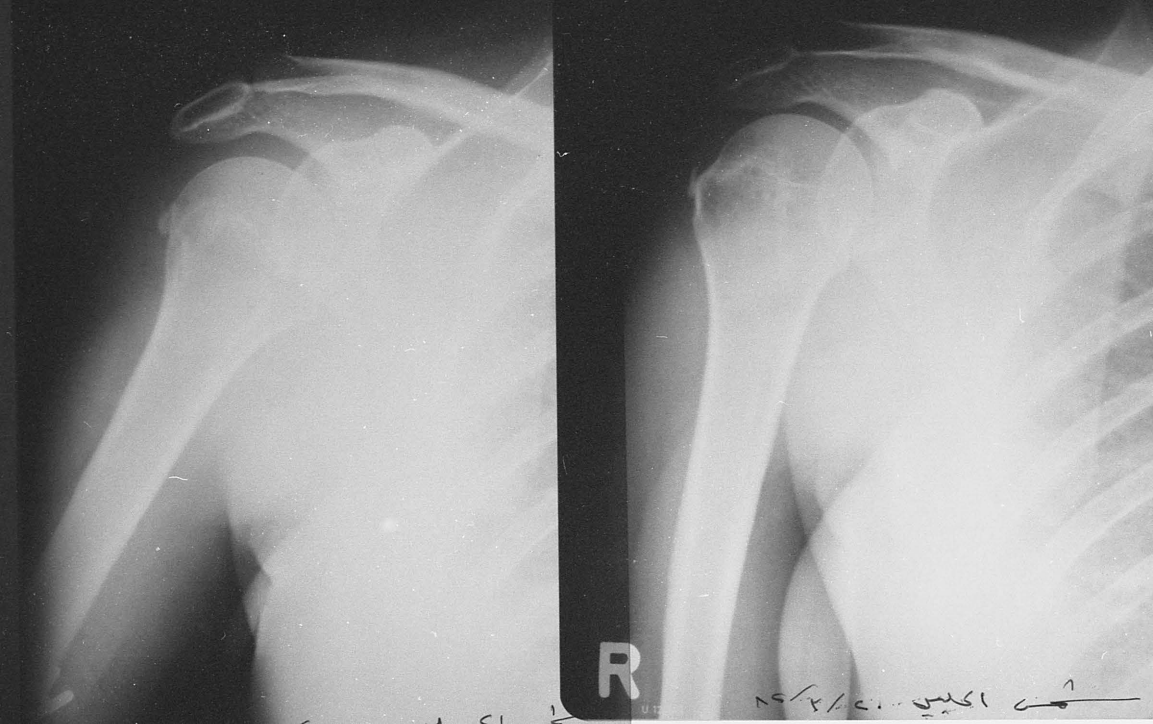
R

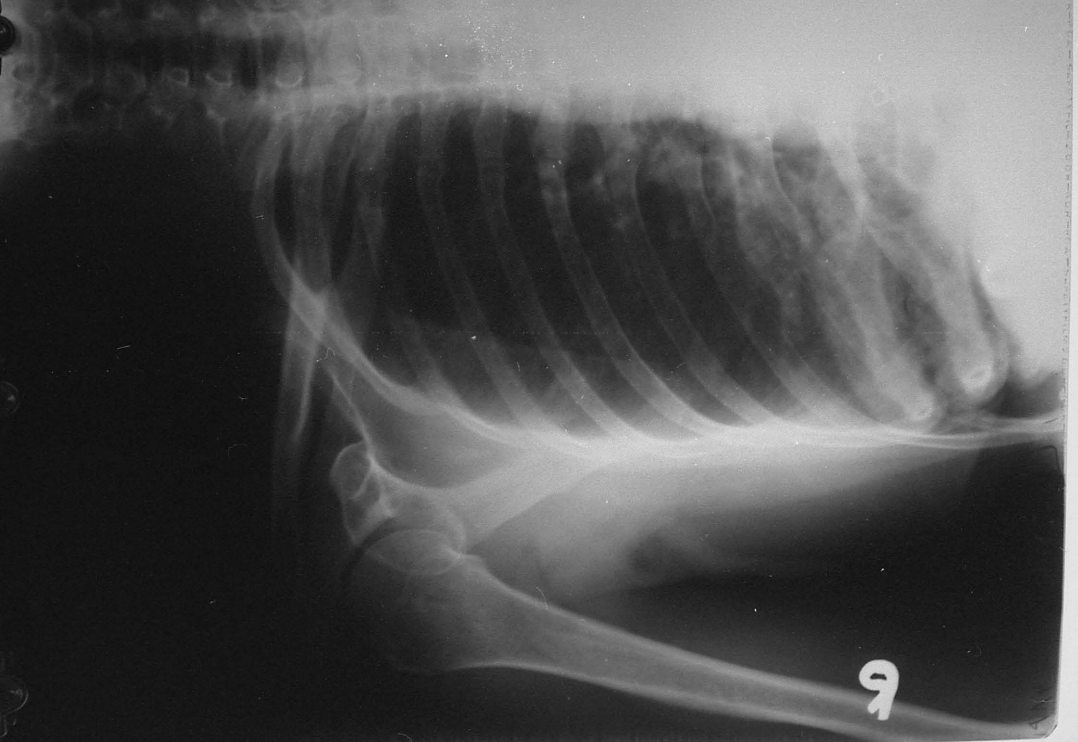
9

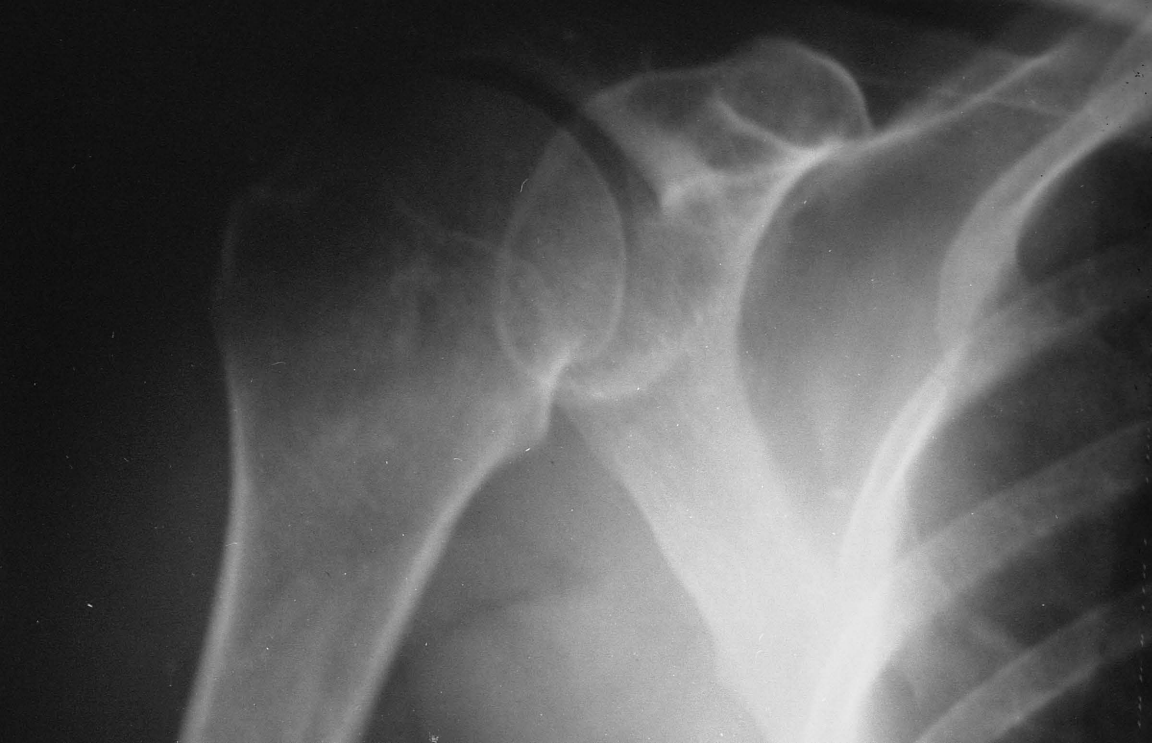

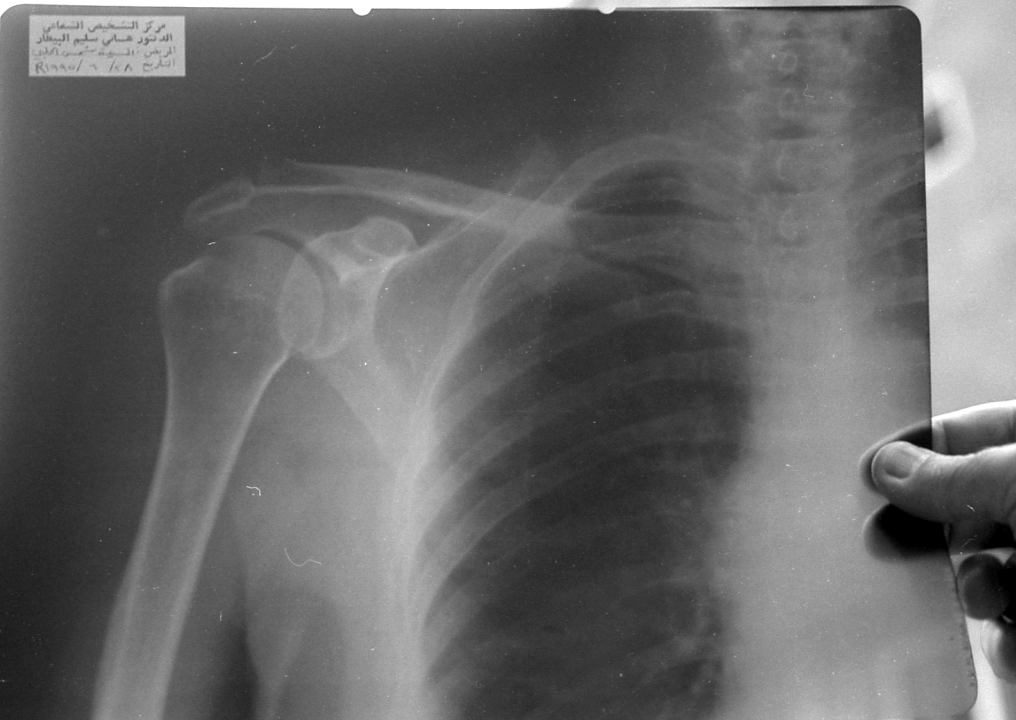
مركز التشخيص الشعاعي
الدكتور هاني سليم البطار
المريض: [illegible]
التاريخ: ٨/٦/١٩٩٥
R

مركز التشخيص الشعاعي
الدكتور هاني سليم البيطار
المريض: السيدة شمس الحلبي
التاريخ ٢٨/ ٦ /R١٩٩٥

الدكتور
سليم بصمجي
أخصائي بالتصوير والتشخيص الشعاعي
مجاز بالبدكوغرافي من الولايات المتحدة الأمريكية
هاتف عيادة : ٢١٨١١٢ - ٢٤٣٣٨٦

اسم المريض : السيدة البيه
الطبيب المعالج : د. سهير سلام
الفحص المطلوب : الكتف الأيسر
التاريخ : ٢٨ - ١ - ١٩٩٧

- نتف في تكلس العظام
- كسر في الحلمة عظم العضد الأيسر
- تكلسات في الشحم الرخوة لأعلى العضد الأيسر.

الدكتور
سليم بصمجي
أخصائي بالتصوير والتشخيص الشعاعي
مجاز بالبيلوغرافي معهد الولايات المتحدة الأمريكية
هاتف عيادة : ٢١٨١١٢ - ٢٤٣٣٨٦

اسم المريض : [illegible]
الطبيب المعالج : [illegible]
الفحص المطلوب : [illegible]
التاريخ : [illegible]

[illegible] كبيرة الحجم في مستوى الحفرة
[illegible] الفقرة ١٢ الشوكية .
[illegible] قد تعرض [illegible] . ٢ تصلب [illegible]
[illegible] .

تقرير أشعة ذوقية ٢/٢ رقم ٢٤١٧٦٤

Dr. PIERRE SALAM
ALEP - Rue Farès el-Khoury
Tél. 248516

الدكتور بيير سلام
حلب - شارع فارس الخوري
هاتف ٢٤٨٥١٦ ح

Je soussigné certifie avoir réexaminé les radios récentes de Mme BENLIAN Alice.

Ses radios montre toujours les calcifications articulaires et péri-articulaires de l'articulation scapulo-humérale en plus d'une petite image de fracture sous déplacement du 1/3 moyen de l'humérus et une décalcification osseuse sénile - Pourtant elle ne souffre d'aucune douleur, ses mouvements sont normaux et elle vaque à son travail quotidien.

En foi de quoi je délivre le présent certificat.

Alep le 29 Mai 1997

Dr. Pierre Salam
Tel. Cl. 248516 248506

مركز التشخيص الشعاعي

الدكتور هاني سليم البيطار

ماجستير دراسات عليا

تصوير بسيط ـ تحليل ـ نسائي

تنظير شعاعي ـ تصوير بالامواج فوق الصوت (ايكو)

تصوير بانورامي للفكين ـ تصوير الثدي (مامو غراف)

X. RAY. DIAGNOSTIC - CENTER

Dr. HANI BITAR

M. D - RADIOLOGIST

اسم المريض : السيده شمس الحلبي التاريخ ٢٨ / ٦ / ١٩٩٥

الناحية المصورة : كتف أيمن أمامي خلفي

التقرير : عظام الكتف سالمة

المفصلان الكتفي العاضدي والأخرمي الترقوي طبيعيان.

لم أجد أي دلائل وجود تكلسات مرضية في النسج الرخوة

دمشق ـ قصاع ـ شارع حلب ـ قرب ساحة العباسيين جانب كازية ديوانة ـ هاتف : عيادة ٤٤٦٢٩٣ ـ منزل ٤٥٣٥٧٧

« المركز مزود بجهاز نقال للتصوير الإسعافي في المنزل »

٢/ ٤١٩٦٩٦

نفاريطوشة

۴